2

ESTIRPAZIONE COMPLETA

DELLA

LARINGE, FARINGE, BASE DELLA LINGUA, VELOPENDOLO E TONSILLE

GUARIGIONE

CON RIPRISTINAMENTO COMPLETO NATURALE
DELLA DEGLUTIZIONE ED ARTIFICIALE DELLA LOQUELA

Eseguita

DAL PROF. CAV. AZZIO CASELLI
di Reggio-Emilia

ROYAL COLLEGE OF SURGEONS OF ENGLAND
-5 MAY 96
LIBRARY

BOLOGNA
TIPI GAMBERINI E PARMEGGIANI
1880

Dal Bullettino delle Scienze Mediche di Bologna
Serie VI. Vol. V.

ESTIRPAZIONE COMPLETA DELLA LARINGE, FARINGE, BASE DELLA LINGUA, VELOPENDOLO E TONSILLE. — *Guarigione con ripristinamento completo naturale della deglutizione ed artificiale della loquela, eseguita dal Prof. Cav.* AZZIO CASELLI *di Reggio-Emilia* (1).

A Lei, Signor Presidente, mio Illustre Maestro, ed a Voi, Onorevoli Colleghi, molti dei quali ebbi ad insegnanti in questo Ateneo, sono lieto di poter presentare il caso più importante di chirurgia demolitrice e protesica occorsomi nel primo decennio del mio esercizio.

L' ardua operazione che subì l' inferma ch' io vi presento, una sol volta fu eseguita a Berlino, con esito non bene accertato. Il processo operativo, l' estensione maggiore delle parti da demolirsi, la conservazione di funzioni importanti e la protesi consecutiva formano punti maggiori di differenza fra la mia operazione e quella del *Langenbek.*

---

(1) Letta nella seduta straordinaria del 7 Dicembre 1879 della Società Medico-Chirurgica di Bologna. Presidenza del Comm. Prof. *Francesco Rizzoli.*

Per ciò che riguarda la storia, io qui riporto un' accurata nota del caso già redatta da un valente mio giovane praticante il Sig. *Nino Nobili*, studente di 6° anno.

« Il giorno 29 Agosto 1879 entrò nell' Ospedale di Santa Maria Nuova in Reggio d' Emilia Giuseppina Casali di anni 19, nata in Felina (Comune di Castelnovo de' Monti, Provincia di Reggio) da Enrichetta Burani e dal fu Casali Florio, amendue di buona costituzione fisica, e di professione mugnai ed agricoltori. La Giuseppina ebbe due fratelli e due sorelle tutti sani e robusti. La madre è tuttora vivente e non ebbe mai malattie di rilievo. Il padre morì 15 anni or sono in causa di cardiopatia.

« Ha 19 anni, non è ancora mestruata, è di costituzione fisica gracile, anemica, poco ancora sviluppati gli organi della pubertà. Essa ha sentito narrare d' aver sofferto una grave malattia quando era assai bambina, ma non sa dire da qual morbo fosse stata affetta; guarì perfettamente in poco tempo, e d' allora in poi non è più stata ammalata, fino agli ultimi giorni del Settembre 1878 epoca nella quale ebbe principio la malattia per cui ora cerca ricovero in questo Ospedale.

« Sulla fine del Settembre 1878 la nostra G. avvertiva una certa molestia in gola che le causava un dolore leggero, ma continuo, e le dava la sensazione come di un piccolo oggetto, quanto un granello di frumento, che le si fosse fermato in gola, talchè le impediva di inghiottire le sostanze alimentari, ed anche la deglutizione della pura saliva le era difficoltata; il respiro era normale, solo alquanto rumoroso.

« Per parecchio tempo non ricorse a verun medico; sopportò questo incomodo fino al Natale, nella qual epoca ebbe a soffrire acerbi dolori durante tre giorni e tre not-

ti di seguito, per aver inghiottito in un momento di distrazione, con troppa fretta, non so quale sostanza alimentare assai calda. Da quell' epoca non potè più inghiottire verun cibo di certa consistenza, senza che fosse sorpresa da conati di vomito e da una forte tosse con pericolo di soffocazione; anche la respirazione era difficoltata. Solo dopo qualche tempo ricorse ad un medico.

« Coi mezzi suggeriti dall' arte salutare, col riposo e con una regolare dieta la G. a poco a poco si riebbe, ed abituandosi ad uno special modo di inghiottire le sostanze solide e le liquide venne migliorando alcun poco; ma per altro la deglutizione si faceva sempre lenta, difficile e dolorosa; così pure la respirazione soventi volte era completamente impedita.

« In una notte dell' Aprile scorso ebbe quasi a morire per soffocazione, fu assalita da tali impeti di tosse e vomito da potersi credere prossima a soccombere. Fu allora chiamato un medico sollecitamente, che, constatata la qualità del male, ordinò forti pennellazioni di nitrato d'argento alla gola, nella posizione appunto ove l' ammalata accusava la sensazione di un oggetto estraneo, allora fattosi grosso quanto una nocciuola, infitto nella gola. Le pennellazioni però non furono mai praticate.

« La nostra ammalata vedendo che il male progrediva senza dar luogo mai ad un giorno di tregua, cercò di essere ammessa nell' Ospedale di S. Maria Nuova, ove fu accolta il 29 Agosto u. s. e collocata nella sala chirurgica delle donne, letto N. 44, colla diagnosi di ammissione di *Epitelioma alla laringe, faringe, velopendolo, e base della lingua.*

« Il 30 Agosto fu visitata dal primario *Caselli*, il quale confermò appunto trattarsi di un vasto epitelioma che aveva posto sua sede sulla laringe, faringe, velopendolo, amigdali, base della lingua, ed aveva già prodotta, in alcuni

punti di detti organi, una vasta usura ed erosione. Il rialzo dei bordi e la disposizione crateriforme della retrobocca, con estesa perdita di sostanza specialmente nel velopendolo, unita al colorito giallastro ed indurimento de' bordi, indusse a stabilire tal diagnosi, sebbene l' età e la mancanza di gangli infiltrati ponessero qualche dubbio. L' esame laringoscopico mostrava l' epiglottide occupata per due terzi da un grosso ammasso di granulazioni, mentre tutto il contorno della glottide era inspessito e ricco di vegetazioni da renderne l' apertura appena capace di una candeletta N. 10. L' esplorazione digitale della faringe non riesciva a far sentire veruna porzione sana in basso di quest' organo.

« L'ammalata allo esterno non presentava nulla di anormale, se vuoi eccettuata una leggiera tumefazione della regione sopra e sotto ioidea. Ogni qual volta la G. introduceva alimenti, era sorpresa da forte tosse ed insistente, perchè troppo facilmente avveniva che quando dovevano attraversare il faringe per entrare poi nell' esofago deviavano ed entravano nella laringe per la glottide, non essendovi più al limitare di questa in istato sano e completo la epiglottide.

« L' ammalata per mangiare, bere e sputare era obbligata a chiudersi colle dita le narici, onde potere dirigere bene quanto intendeva di introdurre od emettere dalla bocca. La respirazione poi ultimamente si era fatta difficilissima, penosa e rumorosa in un modo veramente straordinario; lo stato generale dell' inferma andava di giorno in giorno deteriorando, anche gli alimenti non erano più ingesti nella quantità necessaria per una sufficiente nutrizione. Il sonno era quasi totalmente tolto pel frequente insorgere dell' ortopnea.

« Il Prof. *Caselli*, dinanzi al gravissimo caso, dopo varie sedute al laringoscopio e giorni di osservazioni e se-

riissime considerazioni fatte all' ammalata ed ai parenti della medesima, venne nella decisione di praticare l'asportazione e demolizione di tutti gli organi su cui aveva posta sua sede la neoplasia.

« L' esame microscopico di porzioncella asportata avea intanto qualificata la neoplasia a base linfatica-granuloma.

« In questo caso si trattava di eseguire l' importante e difficile operazione che ideata dal *Langenbek* nel 1854, per la prima volta venne da lui praticata nel 1875 a Berlino in un caso consimile.

« Per questa operazione, che sarebbe stata dunque la seconda del genere eseguita nel mondo scientifico, fu preparato quanto poteva abbisognare.

« Il giorno 20 Settembre il *Caselli*, coadiuvato dai suoi assistenti, Dott. *Enrico Corsini* e Dott. *Vittorio Mattei* e da un numero ragguardevole di intelligenti aiuti, si accinse alla gravissima operazione, presenziato da molti distinti medici quali il Prof. *Tamburini*, i Dottori *Magnani*, *Ottavi*, *Scaravelli*, *Zannini*, *Liuzzi*, *Casali*, *Riva*, *Ferrari*, *Maragliano*, *Sepilli*, *Grasselli*, *Pistoni* e molti altri.

« Fino dal mattino tutto era allestito per l' operazione. Fra gli istrumenti indispensabili all' atto operatorio, il *Caselli* si era procurata a Berlino la cannula del *Trendelenburg* (1) per il tamponamento della trachea. Era pu-

---

(1) Questa consiste in una cannula di argento ricurva della forma solita per le tracheotomie ordinarie; a questa cannula è addossata una seconda piccola cannuccia la quale non ha alcuna comunicazione colla prima, ma si apre di fianco alla medesima e permette il rigonfiamento di una sottile vescichetta di gomma elastica che contorna tutto il terzo inferiore della cannula grande. La vescichetta riempita d' aria, per mezzo d' una pallottola di gomma elastica adattata alla piccola cannula, si gonfia e forma come un manicotto attorno alla cannula grande, la quale una volta introdotta in trachea e

re in pronto un apparecchio galvano-caustico completo e tutto quanto poteva occorrere per la pronta emostasi.

« Alle ore 9 l'operanda forniva: Pulsazioni 76. Respirazioni 34. Temperatura 36, 4; alle 9 3[4 si distese sul letto d' operazione, era d' umore abbastanza allegro, sorrideva, ed essendo già di natura poco impressionabile, si mostrò fino all' ultimo momento disposta alla grave operazione.

« Per l' anestesia fu incaricato il Dott. *Zannini*, fu fatto uso del cloroformio di Iobst e furono impiegati circa 15 minuti prima che l' ammalata fosse completamente anestizzata.

« *Primo periodo.* — Alle ore 10 e cinque minuti il *Caselli* prendeva in mano il coltello galvano-caustico ed in pochi secondi faceva una piccola breccia sulla linea mediana del collo in corrispondenza del terzo, quarto e quinto anello della trachea. Giunto in questa la perforava ed immediatamente ne allargava l' apertura col dilatatore di *Laborde* e vi introduceva la cannula-tampone del *Trendelenburg*. Appena questa in posto, l' operatore fece il tamponamento ad aria della trachea, ovviando così a qualunque introduzione di sangue nella trachea stessa.

---

fatta discendere la vescichetta, oltre che fa da condotto per la respirazione, serve da tampone, impedisce cioè il passaggio di qualunque liquido (p. es. il sangue) per la trachea, quantunque la cannula possa dal medesimo liquido essere completamente circondata. Alla grossa cannula ricurva poi si adatta un tubo di pelle entro cui havvi una spirale metallica che mantiene sempre uguale il calibro del tubo e nello stesso tempo permette la flessibilità del medesimo. All' altra estremità di questo tubo di pelle colla spirale è applicato un piccolo imbuto inalatore, in cui sono praticati tutto all' intorno parecchi fori e sopra la bocca di questo stesso imbuto vi è disteso un sottile pezzetto di lana che serve a ritenere il cloroformio che vi si versa sopra, per ottenere l' anestesia del paziente.

« Compiuto questo primo periodo dell'operazione, la paziente ebbe alcuni impeti di tosse, frenati i quali, subito fu applicato il tubo inalatore del cloroformio e si ricominciò la cloroformizzazione col metodo adatto al genere dell' istrumento, versando cioè, a goccie a goccie, cloroformio sulla pezza di lana accomodata sull' imbuto.

« *Secondo periodo.* — L'ammalata venne posta colla testa penzoloni fuori del materasso del letto d' operazione. Il *Caselli* si assise su di un' alta seggiola a capo del letto, e la testa dell' inferma venne posata orizzontalmente su di un cuscino sito sulle ginocchia stesse dell' operatore. Ciò fatto il *Caselli* prese nuovamente il coltello galvano-caustico in mano ed incise leggermente tutta la pelle della linea mediana del collo, a partire dal punto più alto ove si era arrestato praticando la tracheotomia, ed arrivava fino al bordo libero del mascellare inferiore. Approfondiva a poco a poco il taglio e divaricava il più che gli era possibile colle dita i due muscoli sterno-ioidei per risparmiarli, onde ottenere che ad operazione compiuta questi stessi muscoli tenessero in sito l' osso ioide che egli si era prefisso di conservare. Divaricati dunque questi due muscoli e tenuti in posto con uncini ad S dagli assistenti, l' operatore col coltello galvano-caustico, e sempre coll' aiuto delle proprie dita, spostando i tessuti circostanti in poco tempo giunse sulla cartilagine tiroide senza incontrare alcun vaso arterioso o venoso che resistesse all' azione del coltello. Distaccata con un raschiatoio la glandula tiroide e parte del pericondrio restò scoperta tutta la superficie anteriore della cartilagine tiroide e della cricoide. Colle dita l' operatore girò attorno a tutta la laringe, vi pose due anse galvano-caustiche, e con queste recideva i legamenti tiroidei laterali ed il mediano e quanto altro unisce la cartilagine tiroide all' osso ioide. Liberata da questo lato la tiroide, l' operatore la sollevò

ed isolò dai tessuti vicini, ed in parte con un bisturì, in parte col coltello galvano-caustico, la distaccò dalla cartilagine cricoide che il *Caselli* voleva conservare perchè giudicata ancora sana.

« Distaccata completamente la tiroide l'operatore si accorgeva che anche la cricoide era infiltrata sotto la mucosa con impiccolimento di lume, quindi stabilì ed eseguì subito l' asportazione della medesima cartilagine coll' identico metodo tenuto per la tiroide. La cricoide, inferiormente, fu tagliata a livello del primo spazio interanulare della trachea. Prima però di troncare totalmente la trachea furono passati due fili di seta Lister sul primo anello tracheale per impedire il troppo rientramento del tubo aereo dietro lo sterno.

« L' operatore, accintosi a divaricare l'apertura praticata fino all' osso ioide ed a verificare i vari punti su cui aveva sviluppati noduli la neoplasia, si persuase che difficilmente avrebbe potuto completare la demolizione di tutte le parti infette senza allargare la breccia, perciò con una tanaglia osteotoma divise nella parte mediana l' osso ioide, dissecò porzione dei due muscoli genio-ioidei nel loro punto di unione e per tutta la loro lunghezza, e così ottenne una breccia assai più ampia per la quale si assicurò di poter più facilmente spaziare nella cavità.

« È inutile che io qui rammenti che il *Caselli* di frequente colle dita si accertava della posizione di tutte le arterie, specialmente delle carotidi. Fino al punto in cui io qui ho accompagnato l' operatore, fu solo praticata la legatura col catgut di due rami delle arterie tiroidee superiori. All' ammalata di tanto in tanto veniva fatto respirare, per l' inalatore a tubo, vapori di cloroformio. Polsi sempre piccoli ma sostenuti, respirazioni ampie e regolari.

« L'operatore, accertatosi dei limiti del neoplasma, isolò lateralmente e posteriormente la faringe, mise i lacci necessarii per trattenere l' esofago dalla retrazione che avrebbe potuto fare nell' atto della recisione o di vomito o d'altro, quindi con un' ansa di platino circondò l' esofago passando questa ansa tra il tessuto cellulare lasso e la fascia prevertebrale che divide appunto l' esofago dalla colonna vertebrale. In pochi secondi anche l' esofago venne reciso nella sua unione col faringe, in prossimità della quinta vertebra cervicale.

« Appena eseguito questo taglio, nell'ammalata si notò un arresto completo della respirazione; fu tosto con sollecitudine praticata la respirazione artificiale, ma però l' operatore tranquillizzò tutti gli astanti, avvertendo che quello non era altro che il prodromo di conati di vomito sopraggiungenti all' ammalata forse per l' atto traumatico sull' esofago, che quindi per via riflessa dava luogo a movimenti peristaltici dello stomaco. Infatti dopo poco tempo aveva questi conati di vomito, ma, essendo a digiuno da parecchie ore, nulla venne emesso.

« Avuto termine questo piccolo incidente, l'operatore col coltello galvano-caustico asportò a C una porzione della base della lingua, sede di un' erosione neoplastica, unitamente alla epiglottide invasa essa pure per due terzi dalla stessa malattia.

« *Terzo periodo.* — In questo terzo periodo all'ammalata venne aperta la bocca e mantenuta così coll' apribocca americano. Da essa il *Caselli* asportò tutto il palato molle, indi incise la porzione superiore del faringe di fronte alle narici posteriori, tolse i pilastri del velopendolo, le due tonsille e poscia distaccando le ultime aderenze faringee, tutto il neoplasma venne estratto per la breccia del collo. Prima del taglio della tonsilla sinistra l'operatore si accorse che doveva portare il coltello su di un

ramo assai grosso dell' arteria faringea superiore; perciò praticò prima la legatura di questo ramo arterioso quindi eseguì il taglio della tonsilla. Appena questa esportata si vide il moncone della arteria suddetta pulsare evidentemente, così che anche per questa arteria si evitò emorragia. E con ciò fu compiuto il terzo periodo della operazione che potremo dire operazione incruenta, perchè non 50 grammi di sangue furono versati. Peraltro, per uniformarmi alla tecnologia chirurgica dirò che col terzo periodo fu compiuta la parte cruenta della operazione, e questa terminò alle ore 1, 15 pom. cioè dopo una durata di 3 ore e 10 minuti.

« *Quarto periodo.* — Prima di eseguire la medicatura fu introdotta nell' esofago una sonda esofagea di guttaperca e per essa si intromise tosto nello stomaco della paziente, col mezzo di una siringa, un po' di vino generoso onde sollecitare il ritorno delle forze alquanto esauste.

« Interrogata la paziente se avesse sofferto e se soffriva dolori, rispose negativamente con un movimento della testa. Pregata di sporgere la lingua, la sporse con una franchezza direi quasi insperata dallo stesso operatore, che peraltro si era ben studiato di conservare quanto presiede ai movimenti della lingua ed alle funzioni speciali della medesima.

« Il Prof. *Caselli*, assicuratosi che non esisteva alcuna benchè minima emorragia, lavò tutta l' ampia breccia con acqua fenicata (18 per 1000) quindi con due grossi fili di catgut, uno superiormente e l' altro inferiormente, riunì le due metà dell' osso ioide stato prima diviso coll' osteotomo; infine, praticata un' accurata disinfezione alla Lister coi nebulizzatori a vapore fenicato, compì la medicatura facendo otto punti di sutura con fili di seta Lister per l' avvicinamento completo della pelle.

« La cannula per la respirazione venne assicurata con due nastri come ordinariamente si fa per la tracheotomia. Il lungo tubo inalatore venne levato, perchè oramai inutile, così pure la pallottola di gomma per il rigonfiamento del tampone ad aria, lasciando per altro tamponata la trachea; sul foro della cannula infissa in trachea venne posta una sottile garza bagnata nell' acqua pura, onde moderare l' entrata e l' uscita dell' aria ed evitare l' introduzione dei corpi estranei.

« La sonda esofagea venne pure assicurata e chiusa con un turacciolino di legno alla sua estremità libera onde evitare l' accesso di aria o corpi estranei nello stomaco. Sul collo vennero applicate otto strati di garze fenicate Lister.

« Terminata completamente anche la medicazione, le pulsazioni erano 112, le respirazioni 36 ».

L' esame macroscopico della parte forniva quanto segue; la laringe è ovunque infiltrata ed inspessita dalla neoplasia, Tav. I, fig. 2ª, talchè il suo lume interno dà appena cinque millimetri di diametro, fig. 2ª A, l' infiltramento va decrescendo fino al bordo inferiore della cricoide, fig. 1ª 2ª B, l' epiglottide nei suoi due terzi destri è triplicata di volume per ammasso del linfoma, fig. 2ª C. La base della lingua porta una erosione a forma di ferro di cavallo, fig. 1ª 2ª D, anfrattuosa e profonda, un contorno di tessuto di lingna sana, fig. 1ª 2ª E', attorno l' asportato neoplasma. Tutta la faringe, dal livello del corpo della quinta vertebra cervicale sino alle narici posteriori, è triplicata di spessore e tutta la sua superficie anteriore è occupata da un' immensa massa di granuloma, fig. 3ª L L. Nella faccia posteriore di essa faringe si notano i fasci muscolari dei costrittori della faringe e persino qualche

lacerto dell' aponeurosi prevertebrale. Nel limite superiore ed inferiore della faringe esiste fra la neoplasia ed il bordo libero una striscia di tessuto sano, fig. 3ª M M. Le tonsille sono sede di una vasta erusione crateriforme con rialzo però nei contorni della glandula, fig. 3ª N N; nella loro faccia posteriore si notano pezzetti di fascia retro-amigdalea. Tutto il velopendolo è occupato da larghissima ulcerazione ed erosione, fig. 4ª R R, la sola ugola sembra intatta, fig. 4ª S. Fra l' erosione ed il margine libero trovasi uno strato di tessuto sano, fig. 4ª T T.

Il pezzo anatomico venne consegnato ai Signori Dottori Trebbi e Salvioli pei relativi esami microscopici, ed eccone il risultato:

Il neoplasma esaminato appartiene alle neoformazioni linfatiche e più propriamente a quelle denominate granulomi, costituiti cioè da accumuli di giovani elementi connettivi percorsi da pochi vasi embrionali. Nel presente caso non abbiamo una forma di neoplasma circoscritto ma invece è diffuso e ne sono infiltrate tutta la laringe, faringe e base della lingua. Esso ha avuto con molta probabilità origine dai follicoli linfatici e dal tessuto citogene che trovasi nella faringe stessa; cioè alla ipertrofia dei follicoli è succeduta la infiltrazione neoplastica della faringe e parti finitime. Dal rammollimento caseoso del tumore a focolai circoscritti, provengono le profonde ulcerazioni che riscontransi alla faringe e base della lingua. Questo neoplasma essendo stato completamente asportato, assicura la non recidività, poichè queste sono affezioni puramente locali, mancando anche qualunque ingorgo glandulare.

Facciamo ora un raffronto col processo operativo eseguito dal *Langenbek* nel 21 Luglio 1875 sopra un indivi-

duo d'anni 57 affetto da carcinoma laringo-faringeo (1). Egli applicò la cannula tamponante di *Trendelenburg* in modo che permise di mantenere il paziente in istato di narcosi per quanto fu la durata dell' operazione, e seguì un processo che ideò nel 1854, ma che allora non pose in opera essendosi l' infermo rifiutato all' operazione. Praticò un taglio a T, distaccò la laringe dall' alto al basso con accurata dissezione delle sue aderenze e lasciò per ultimo il taglio della trachea; praticò 41 legature di vasi e fra queste le mascellari esterne, le linguali, le tiroidee superiori, le laringee, le carotidi esterne e furono tagliati i due nervi ipoglossi e linguali. Asportò l' intera laringe coll' epiglottide, l' osso ioide, il terzo posteriore della lingua, le porzioni laterali ed anteriori della faringe, gli archi faringo-palatini ed una piccola parte dell' esofago. L' operatore tenne lettura e dimostrò il preparato alla Società Medica di Berlino il 28 Luglio, cioè sette giorni dopo, ed il paziente a quel tempo era apiretico e volgeva regolarmente.

La differenza capitale fra il mio processo e quello del *Langenbek* non consiste al certo nell' aver eseguita l' incisione dei *Billroth* e *Schmit*, cioé taglio unico mediano di cui essi si valsero per estirpare la sola laringe, ma sibbene nell' aver diviso l' osso ioide conservando intatto tutto l'apparecchio d' innervazione, circolazione e mobilità della lingua, sebbene fosse d' uopo amputare porzione di base della lingua e l' epiglottide istessa. In tal modo è ben vero che riuscì ristretto il campo ed arduo l' isolamento di parti tanto importanti, ma la speranza di raggiungere un esito, quale ora vi presento, mi fece superare ogni ostacolo. I due momenti più difficili dell' opera-

---

(1) Berliner Klinisk Wochenschrift. 1875, N. 33.

zione furono l' isolamento laterale posteriore della laringe, per non ledere le carotidi e non stirar d' avvantaggio i pneumogastrici, e l' estirpazione completa d' ambedue le tonsille, estirpazione quest' ultima considerata abbastanza grave da tutti i Chirurgi per gl' intimi rapporti di queste glandule colle carotidi interne. Io mi attenni molto volontieri al processo di dissecazione della laringe dall' alto al basso anzichè a quella dei *Billroth* e *Bruns* cioè dal basso in alto, perocchè è mio sistema nelle operazioni, come altra volta vi dissi parlando dell' estirpazione della parotide, di conservare i rapporti *in situ* dei diversi organi colle arterie e coi nervi, ma giammai di stirarli e di portarli fuor dalle loro linee anatomiche come appunto avviene se, staccata la laringe dalla trachea, si vuole poscia asportarla rovesciandola in alto. La differenza del numero delle arterie legate (da 3 a 41) dimostra quanta efficacia abbia avuto il coltello galvano-caustico.

L' inferma fu affidata alla diretta assistenza de' giovani studenti, i quali con impareggiabile zelo ed attività, per turno regolare, giorno e notte, non l' abbandonarono un solo istante, redigendo ogni due ore un esattissimo diario. Io non starò, o Signori, ad annoiarvi col riportarvi minutamente tutte le annotazioni giornaliere fatte sull' andamento consecutivo all' operazione, ma per sommi capi vi traccerò i punti più rilevanti.

Nelle prime 24 ore la temperatura oscillò fra i 36° e 38°,1 — resp. 22-36, — puls. 114-118. Furono iniettate per la sonda esofagea 50 gram. di vino Bordeaux, 150 gram. di brodo concentrato, e 70 gram. d' acqua. Vi furono vomiti delle sostanze ingeste, una deiezione alvina regolare, orina abbondante e normale. Brevi ma frequenti attacchi di tosse con escreato mucoso; nella notte ebbe qualche periodo di riposo, si somministrò ghiaccio per bocca; e rinnovata la

medicatura antisettica riscontratosi molto calore e gonfiore al collo furono applicate vesciche di ghiaccio all' intorno di esso.

2ª Giornata. La temperatura non oltrepassò i 38°, 4, — resp. 28, — puls. 120; furono iniettati 310 gram. di brodo con due ova, 330 gram. d' acqua, e 30 gram. di vino Bordeaux; fisonomia composta, polsi frequenti ma ampi, rari conati di vomito, dolore vivo alla regione ipogastrica; la tosse fu insistente, l' escreato viscido, vescica vuota, orina emessa 1200 c. c. esaminata chimicamente dava i seguenti risultati:

Colore giallo d' ambra, leggermente torbido senza sedimento.
Reazione neutra.
Peso specifico 1020.
Cloruri abbondanti.
Solfati scarsi.
Fosfati terrosi abbondanti.
Fosfati alcalini abbondanti.
Urofeina scarsa.
Uroxantina normale.

Prodotti abnormi

Pigmenti biliari assenti.
Uroeritrina traccie.
Albumina assente.
Glucosio assente.

Si applicarono cataplasmi laudanizzati all' ipogastrio ed internamente qualche goccia di liquore anisato d' ammonio. Rinnovata la medicatura venne trovata la località

in buone condizioni tranne di un gonfiore intenso alle regioni sotto mascellari.

Fino al 6° giorno nulla vi fu di notevole; la temperatura non oltrepassò di 38°, 2, resp. 29, puls. 118; i dolori tanto al collo che all' ipogastrio cessarono, la tosse quasi completamente scomparve, il sonno nelle notti prolungato ed intenso al segno ch' essa non si svegliava mentre veniva cibata per la sonda esofagea. La nutrizione si mantenne iniettando ogni ora e mezzo alternativamente 70 gram. di brodo con due ova unite a 30 gram. di vino Bordeaux, e 70 gram. d' acqua con due cucchiai di una mistura aromatica. Ad ogni medicatura vennero tolte e cambiate la sonda esofagea (sempre passante sotto l' osso ioide) e la cannula tamponante; deiezioni alvine ed orine normali; si amministrò soltanto un clistere semplice.

Cominciò l' eliminazione dell' escara prodotta dalla galvano-caustica, l' osso ioide mostravasi a perfetto contatto, il tratto della ferita dall' ioide al mento aveva già aderito di prima intenzione, mentre abbondante era la suppurazione nel tratto inferiore della piaga.

L' esofago, sempre stirato molto in alto dai lacci annodati ai padiglioni delle orecchie, avea completamente aderito ed avea una figura imbutiforme ed altrettanto era avvenuto della trachea; cosicchè resa inutile l' azione dei lacci traenti furono tutti rimossi.

Dal 6° al 15° giorno le condizioni tanto locali che generali andarono sempre migliorando; cadute tutte le escare sorse un processo attivissimo di riparazione; temperatura, respirazioni e pulsazioni normali; tosse quasi totalmente cessata, nutrizione oltremodo aumentata, condizioni normali eccellenti.

Medicatura giornaliera alla Lister, alimentazione composta dell' estratto di un chilogrammo e mezzo di carne,

18 ova, tre tazze di panraso, due bicchieri di vino Bordeaux ed un litro d' acqua, ogni 24 ore.

Nel 15° giorno l' operata abbandonò il letto per circa due ore. La sonda esofagea venne tolta dal grembo della ferita e passata invece per la cavità orale nell'esofago, affidandola ad un laccio di seta annodato al padiglione dell' orecchio per poterla così nascondere dietro la base della lingua e richiamarla in alto soltanto nel momento dell' alimentazione. Si tolse pure la cannula tamponante e vi si sostituì una grossa cannula da tracheotomia di caoutchouc indurito. La lingua veniva sporta dal cavo orale come fosse stata integra completamente.

In capo ad un mese, facendo aprire la bocca all' operata vedevasi l' apertura delle narici posteriori immensamente impiccolita e tutta la retrobocca ricoperta da un tessuto somigliante a mucosa, liscio, uniforme e levigato. La piaga esterna erasi totalmente modellata sull' intromessavi cannula tracheale. Il collo ritornato di forma naturale, ma un po' appiattito dall' avanti all' indietro. Tolta la sonda esofagea s' incominciò a far deglutire all' inferma qualche sostanza liquida e semisolida, e fu con non poca meraviglia che noi vedemmo compiersi l' atto della deglutizione in modo quasi normale. Tal maraviglia crebbe quando in capo a pochi giorni ancora si fece l' esperimento di somministrarle sostanze solide, specialmente il pane, di cui l' operata mostravasi sommamente avida e accennava di sentirne il più vivo desiderio.

Avvicinatomi un mattino al letto della Peppina, tenendo fra le mani una pagnotta francese con dura crosta per somministrargliene un pezzetto, fu in un attimo con un moto istintivo ed energico ch' ella mi strappò dalle mani il pane rompendolo in diversi pezzi e nascondendone parte sotto le coltri e parte nella bocca dandosi tosto a voracemente masticarlo. Mentre io con istrumenti adatti

stavo pronto ad estrarre quanto di bolo si sarebbe potuto fermare nella retro-bocca, rimasi stupefatto nel vedere compiersi normalmente la deglutizione, talchè, in meno di cinque minuti, essa ridendo della mia sorpresa e di quanti m' attorniavano, aveva di già masticato ed inghiottito 50 gram. di pane. Felice l' inferma pel pasto fatto, fece comprendere ch' essa fino a quel momento non aveva sentito fame, ma desiderio di gustare. Da quel giorno fu tolta la sonda esofagea e fu affidata l' alimentazione alle forze di natura.

Fino a due mesi dall' operazione si somministrarono minestre minute con carne triturata, ma da quell' epoca in avanti fu sottoposta al vitto comune di tutti gli ammalati coll' aggiunta di un pezzo di carne arrostita.

Tolta la sonda esofagea, non fidandomi della dilatazione che avrebbe potuto mantenere, attraverso al tessuto granulante cicatrizio, il solo passaggio delle sostanze da ingerirsi, feci costrurre un mandrino conico d' argento cavo e dorato, leggermente curvo, munito di un foro in cui passava un cordoncino. Finito l'ultimo pasto della sera, l' inferma introduceva ed introduce attualmente da sè sola nell' imboccatura superiore dell' esofago l' accennato mandrino legando ad un' orecchio il cordone mediante il quale, prima del pasto del mattino ritira il corpo dilatante.

Ma non fu soltanto pei solidi e semisolidi che la nostra giovane riacquistò la perfezione del deglutire, lo fu ancora pei liquidi; essa infatti potè bere in un sol tratto un largo bicchiere di liquido senza che stilla ne uscisse dalle narici, sebbene il palato molle sia stato completamente asportato. Avviene soltanto qualche volta che la prima inghiottita di liquido, dopo mangiato sostanze solide, refluisca in parte dalle narici; ma l' ammalata accorgendosi in tempo di questo fatto chiude colle dita le

narici anteriori ed in tal modo deglutisce; discesa però la prima inghiottita, non più una goccia risale per le narici; il che non avviene mai quando non vi fu preventiva ingestione di solido.

Ma come avvenne il ripristinamento del potere deglutivo, mentre dalle narici posteriori e dal margine posteriore delle ossa palatine al corpo della quinta vertebra cervicale tutto fu asportato, ed a tutto spessore, fino all' aponeurosi cervicale anteriore? L' esame della località operata ed il confronto del rapporto delle parti prima dell' operazione e dopo l' avvenuta cicatrice, mi sembra possano dare spiegazioni del come l' operata può deglutire. Facendo aprire la bocca all' operata e sporgere la lingua, sentesi in corrispondenza alla base della lingua una doccia obliqua dall' avanti all' indietro, dall'alto al basso e spingendo il dito lungo questa doccia alla distanza di circa 3 centimetri, si entra in un tubo membranoso, imbutiforme, continuo a tessuto cicatrizzio in tutto il suo contorno. Questo tubo è l' esofago; tenendo il dito in posto e facendo ritirare nel cavo orale la lingua, la doccia accennata s' avvicina talmente al contorno dell' imboccatura dell' esofago da mettere queste due parti quasi a contatto. Ma perchè l' esofago abbia potuto fissarsi così in alto, due fautori devono avervi concorso, il primo fu lo stiramento in alto eseguito dai fili di richiamo passati prima dell' amputazione, e il secondo l' avvicinamento delle parti molli tutte del collo dall' insotto all' insopra per opera del tessuto cicatrizio.

Misurata infatti la distanza che passava prima dell' operazione fra il margine inferiore della mandibola e il bordo superiore del manubrio dello sterno, tenendo il capo perfettamente perpendicolare al tronco e seguendo la concavità del collo, si avevano centimetri 14, ora invece se ne hanno 10; fu infatti di 14 centimetri l' incisione

praticata nell' atto della operazione, ma ora il margine inferiore della cicatrice dista dal bordo sternale di 3 centimetri.

Ecco perchè, a mio vedere, l'abbreviamento della strada che il bolo deve percorrere e la doccia anteriore scolpita nella lingua facilitano la discesa del bolo stesso didietro a quest' organo il quale con un moto speciale di repulsione spinge la sostanza alimentare a portata dell' esofago che ben presto se ne impadronisce.

Però un' altra funzione non meno importante era d' uopo ripristinare, vuo' dire la loquela; ma qui la meccanica dovea sostituire la natura. Già vedemmo nei giornali come diversi amputati della sola laringe potessero emettere suoni articolati abbastanza intelligibili col tubo di *Gussenbauer*, ma la prova non riuscì ad appagare i chirurghi, perocchè vedemmo il *Bruns* doversi accontentare di passare un tubo elastico dalla trachea al dorso della lingua, ottenendone così una loquela afona.

Feci costrurre anch' io in due diverse officine tedesche il tubo di *Gussenbauer* ed ecco quale mi fu spedito. (Vedi Tav. N. 2, fig. 5ª). Esso consta:

1° Di una cannula comune da tracheotomia in caoutchouc lunga centim. 8 del diametro di 15 millim. munita del suo padiglione o portante una finestra nella parte più alta della convessità, fig. 1ª A.

2° Di una cannula concentrica senza finestra portante ad uno degli estremi un cerchietto girante munito di una incisura, fig. 2ª F. E.

3° Di un' altra cannula della lunghezza di centim. 4 munita di una finestra nella parte convessa presso l' estremo munito di cerchio girante come il suddescritto, fig. 3, B. F. E; all' altro estremo porta una valvola in forma di coperchio articolata a cerniera d' aprirsi dall' interno all' esterno, fig. 3ª C.

4° Da ultimo da un' asta portante una linguetta metallica vibrante come quelle delle piccole trombe-balocchi da bambini, fig. 4ª D, e munita all' estremo opposto di un pomolo G e di un cerchietto girante F con un punto di incastro E.

Quando l' individuo non parla, vengono applicate le sole due cannule concentriche, fig. 1ª e 2ª, come suolsi dopo una semplice tracheotomia; quando invece vuolsi disporre l' apparecchio per la loquela, si ritira la cannula interna non finestrata e s' introduce la cannula, fig. 3ª, attraverso alla finestra A fig. 1ª, volgendo la convessità in basso, in modo che l'apertura B, fig. 3ª, comunichi col lume della cannula, fig. 1ª. Nell' orificio esterno della cannula, fig. 3ª, viene introdotta l' asta portante la pivetta, e l' istrumento risulta composto come nella fig. 5ª; quindi la porzione I discende in trachea, la parte L sta dietro la lingua e la massa M sta al difuori fissata sul collo mediante fettucce. Un' asta metallica dentellata fig. 5ª H, entro cui girano i cerchietti F, muniti dell' incisura E, serve a fissare in posto tutte le cannule; dallo spaccato, fig. 6ª, si potrà vedere qual è la circolazione dell' aria entro l' istrumento. Entrando l' aria espirata dalla trachea per l' orificio N, fig. 6ª, arrivata al punto D, fig. 6ª, incontra la linguetta vibrante ed ivi forma un suono che viene emesso per l' orificio superiore O, munito della valvola C fig. 6ª.

L' applicazione di questo apparecchio non corrispose per nulla ai bisogni del mio caso per due principali motivi.

Anzi tutto perchè non esistendo nell' istrumento alcuna distinzione fra l' atto inspiratorio e l' espiratorio, la funzione dell' aria riusciva insufficiente alla respirazione, infatti l' aria che deve entrare nei polmoni, se ben si osserva, nell' istrumento non ha una via propria, ma è co-

stretta ad entrare per le fenditure esistenti fra le diverse cannule per inesatta costruzione, fenditure che alla lor volta diventano causa di dispersione dell' aria che venendo espirata dovrebbe tutta passare attraverso alla linguetta vibrante per formare il suono.

Il secondo ostacolo al libero agire di quest' apparecchio lo trovai nel modo di funzionare della valvula C che dovrebbe fungere da epiglottide. Quando l' istrumento è applicato in posto, la parte posteriore della lingua appoggia sulla valvola ed essa non può aprirsi; oppure, se aperta, il muco orale e la saliva colano entro al tubo, precipitano sulla linguetta vibrante ed ogni suono viene tolto.

Il rimediare a così serii inconvenienti non fu agevole cosa; nè vorrò annoiarvi, o Signori, col presentarvi la lunga serie di modificazioni infruttuose che per mesi sono andato arrecando a questo apparecchio per renderlo adatto alla bisogna, ma soltanto vi presento la laringe artificiale che mi riuscì poter far eseguire ed applicare in questi ultimi giorni colla quale dalla mia operata fra pochi momenti potrete udire gli intelligibili ed articolati suoni emessi. Mi corre l' obbligo di segnalarvi il nome di un abilissimo meccanico dilettante il Sig. Romualdo Caffarri di Reggio, il quale con impareggiabile solerzia e pazienza mi coadiuvò in tutti i tentativi costruendo esso stesso i diversi modelli dell' apparecchio, di che a lui rendo i più sentiti ringraziamenti (1).

---

(1) Il Sig. Caffarri è noto anche fuori del paese natio per la sua abilità meccanica, a cui da molti anni s' applica lodevolmente, non per lucro, ma per amore all' arte. E, ciò ch' è notevole, riuscì più per disposizione naturale che per lunghi studi scientifici a ideare ed imitare molti ingegnosi apparecchi. Così, ad esempio, in sua gioventù ebbe il vanto d' eseguire

L' istrumento che vedete è costrutto in argento dorato, meno della cannula discendente che è in caoutchouc indurito. Esso è composto:

1° Di una cannula comune da tracheotomia finestrata superiormente, fig. 7ª *a*, come quella della fig. 1ª. Feci costrurre piano e non convesso il bordo superiore del padiglione, fig. 7ª *b*, perocchè quel rialzo esulcerava le cicatrici durante i movimenti del collo; due aperture *c c*, danno passaggio a nastri per fissarla.

2° Di una cannula concentrica alla precedente non finestrata come quella alla fig. 2ª.

3° Di una cannula metallica curva ad arco di cerchio lunga centim. 12, fig. 8ª, avente nella sua parte inferiore un cerchio *d*, munito di una greca *e*; al di là del cerchio esiste nella parte convessa una finestra *f*; il terzo medio di questa cannula è formato di diversi anelli articolati sovrapposti come squame di serpente *g g*, in modo da lasciare un discreto movimento pel cambiamento della curvatura; il terzo superiore *h*, è munito presso il bordo libero di una pivetta *i*, agente in azione verticale ed occupante una sola metà del lume della cannula stessa.

4° Di un imbuto fig. 9ª metallico a contorno sagrinato munito di una valvola, pure metallica che chiude dall' interno all' esterno l' orificio *m*; da un lato esiste un bottoncino *n*, destinato ad entrare nella greca *e*, fig. 8ª, pe-

---

macchine fisiche pel suo celebre zio, il Professor Leopoldo Nobili, macchine collocate poi nel gabinetto dell' Università di Modena ed in altri. Più tardi fu dei primi in Italia a costruire l' apparecchio telegrafico *Morse* senza averne sottomano un modello. Si dedicò poscia all' esecuzione di meccanismi dilettevoli, come *harmoniums*, uccelletti automatici ecc. di quelli che poi si videro alle Esposizioni di Vienna e di Parigi. Ultimamente, seguendo le descrizioni vaghe dei giornali, tentò felicemente la costruzione dei telefoni, microfoni e simili, portando modificazioni importanti agli apparecchi originali.

rocchè quest' imbuto va applicato al cerchietto inferiore del tubo fig. 8ª *d*.

5° Di una pivetta fig. 10ª agente in direzione verticale munita di una linguetta metallica *o* faccia superiore, *p* faccia inferiore.

L' apparecchio si applica nel modo seguente: introdotta in trachea la cannula fig. 7ª discendente, s' introduce la cannula fig. 8ª a cui è già stato fissato l' imbuto con valvola fig. 9ª volgendo la concavità in avanti e la pivetta in alto. In causa della parte articolata di essa cannula facilmente gira di dietro alla lingua e l' estremo libero va con dolce flessibilità ad adagiarsi sul dorso di questo organo, fig. 11ª.

Il modo di funzionare dell' apparecchio si rileva dallo spaccato fig. 12ª. L' aria inspirata entra per *r*, aprendo la valvola *l*, e discende in trachea; l' espirata sale per *q*, chiude la valvola *l*, entra nella finestra *f*, ed arrivata contro la pivetta *i*, fa vibrare la linguetta metallica che forma il suono. Si hanno in tal modo i seguenti vantaggi:

Di avere ben distinti nell' istrumento i due atti della inspirazione ed espirazione.

Del non soffermarsi muco o saliva nella pivetta per la sua giacitura in alto.

Del poter espellere qualsiasi sostanza potesse introdursi nell' orificio superiore, facendo tossire l' ammalato.

Infine dell' ottenere una voce omogenea e superficiale anzichè della profonda e sepolcrale ottenuta dal tubo di *Gussenbauer* quando per avventura qualche breve istante funziona. Allorchè la mia giovane operata vuol cibarsi, leva da sè sola la cannula ascendente, sostituisce la concentrica discendente ed ultimato il pasto rimette in pristino l' apparecchio, espellendo, mediante un colpo o due di tosse, qualche particella di sostanza alimentare o muco

che per caso potesse essersi intromesso nell' estremo libero del tubo ascendente durante l' introduzione.

Ora, Onorevoli Colleghi, potrete voi stessi accertarvi di quanto vi ho esposto e confrontando i pezzi asportati che io qui sottopongo al vostro esame, col processo di riparazione che natura fornì, sono certo resterete non poco maravigliati vedendo come a sì estesa demolizione sia seguita una ripristinazione di funzioni tanto naturali quanto artificiali.

Presentata l' operata alla plaudente numerosa Assemblea Scientifica le si fecero eseguire diverse prove tanto d' ingestione in solidi e liquidi, come di prolungata intelligibile loquela, e riuscite queste perfettamente fra romurosi e ripetuti applausi, fu fatta dal Presidente dell' Accademia seduta stante la proposta del conferimento all' operatore della Medaglia d' onore. Accolta ad unanimità la proposta, otto giorni dopo unitamente alla Medaglia venivagli trasmessa la seguente lettera.

LA SOCIETÀ MEDICO-CHIRURGICA DI BOLOGNA

al suo Socio corrispondente

PROF. CAV. AZZIO CASELLI

DI REGGIO-EMILIA

Chiarissimo Collega,

La presentazione che avete fatto, nella seduta straordinaria del 7 corrente, di questa Società, della giovane donna da Voi operata per grave e temibile neoplasia, asportando laringe, faringe, tonsille e parte di lingua e di palato, destò in tutti i presenti un senso di viva e generale ammirazione, vedendo compita con esito felicissimo una operazione chirurgica in Italia, e da un nostro Collega, con tanta scienza da essere superiore a quella sola consimile che registra la storia nel mondo scientifico medico.

Quest' Accademia volendo pure in modo condegno esprimervi le sue congratulazioni e porgervi un attestato della alta considerazione in cui tiene Voi e questa vostra ope-

razione, dietro proposta del sottoscritto Presidente, unanime, plaudente ed esultante vi ha decretato nella seduta d' oggi la Medaglia d' onore.

Accogliete benevolmente l' offerta che vi porge questa Società che si compiace di avervi fra' suoi, sicura di ritrarre dai vostri studi incremento e rinomanza.

Dalla Residenza della Società Medico-Chirurgica di Bologna li 14 Dicembre 1879.

Il Presidente
FRANCESCO RIZZOLI

Il Segretario
GIOVANNI BRUGNOLI

SPIEGAZIONE DELLA TAVOLA I.

Fig. 1ª. Parte anteriore della laringe e base della lingua.
E, Cartilagine tiroide.
F, Cricoide.
G, Base della lingua.
I, Punto in cui l' ansa galvano-caustica divise i tessuti a livello della glottide.
B, Infiltramento della cricoide.
D, Erosione della neoplasia sulla base della lingua.
E', Porzione di lingua sana intorno alla neoplasia.

Fig. 2ª. Faccia posteriore della laringe e base della lingua.
H, Epiglottide.
C, Ammasso di granuloma sulla epiglottide.
A, Pertugio della glottide.
A', Parete anteriore della faringe.
(Per le altre lettere vedi la spiegazione della fig. 1).

Fig. 3ª. Parte posteriore della faringe.
O, Porzione superiore.
P, Porzione inferiore.
Q Q, Punto d' impianto del velopendulo.
L L, Erosioni ed ammassi di granuloma.
M M, Contorno sano della parte asportata.
N N, Tonsille.

Fig. 4ª. Velopendulo.
R R, Erosione della neoplasia.
S, Ugola.
T T, Contorno sano.

SPIEGAZIONE DELLA TAVOLA II.

Tubo di Gussenbauer

Fig. 1ª. Cannula tracheale.
A, Finestra sulla convessità.

Fig. 2ª. Cannula concentrica alla suddetta.
F, Cerchio girante.
E, Incisura.

Fig. 3ª. Cannula ascendente.
B, Finestra inferiore.
C, Valvola superiore.

Fig. 4ª. Asta con pivetta D.
G, Pomolo.

Fig. 5ª. Istrumento montato.
H, Asta dentata che ferma i diversi pezzi.
I, Cannula tracheale.
L, Cannula che sta dietro la lingua.
M, Padiglione esterno.

Fig. 6ª. Spaccato dell' Istrumento.
L' aria entra per N, attraversa la pivetta D, esce per O entro la gola.

Laringe Caselli

Fig. 7ª. Cannula tracheale.
a, Finestra sulla convessità.
c c, Pertugi per passarvi le fettucce.
b, Padiglione concavo.

Fig. 8ª. Cannula ascendente.

f, Finestra.

d, Cerchio girante.

e, Greca di cui è munito il cerchio.

g g, Porzione media del tubo foggiata a squame di serpente per renderla flessibile.

h, Parte superiore del tubo.

i, Pivetta.

Fig. 9ª. Imbuto esterno.

b, Valvola metallica che si apre dall' esterno all' interno.

m, Orificio chiuso della valvola.

n, Bottone destinato ad entrare nella greca *e* della fig. 8.

Fig. 10ª. Pivetta con ancia vibrante.

o, Faccia superiore.

p, Faccia inferiore.

Fig. 11ª. Istrumento montato (le lettere servono ad indicare le parti delle figure precedenti).

Fig. 12ª. Spaccato dell' apparecchio.

L' aria entra per *r*, apre la valvola *l*, discende per *q* nei polmoni; poscia esce per *q*, sale per la finestra *f*, chiudendo la valvola *l*, attraversa la porzione flessibile *g g*, ed arrivata in *i*, fa vibrare l' ancia e da il suono.

GRANDEZZA NATURALE

Tav. I.

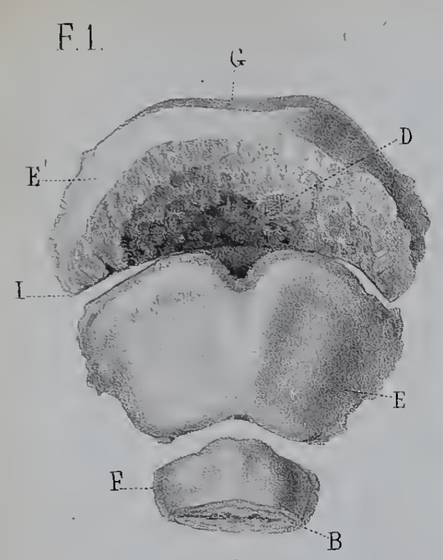

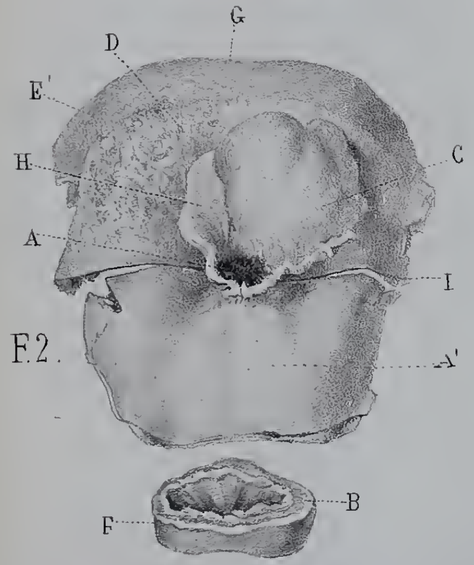

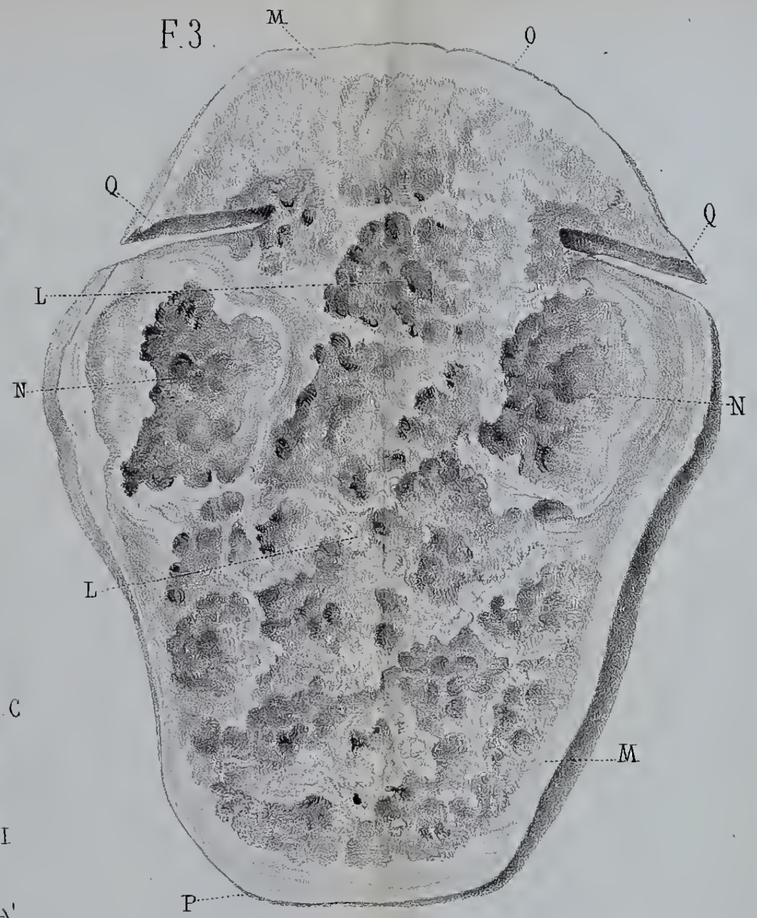

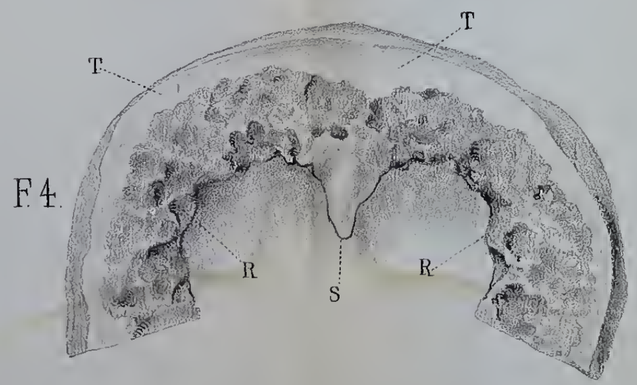

C. Bettini dis. in pietra

METÁ DIMENSIONE – TUBO DI GUSSENBAUER

Tav. II.

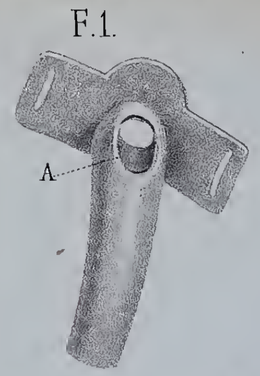

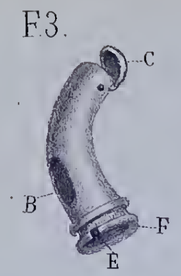

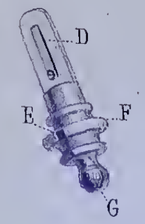

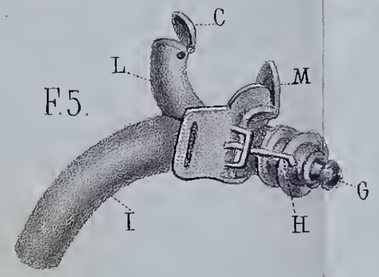

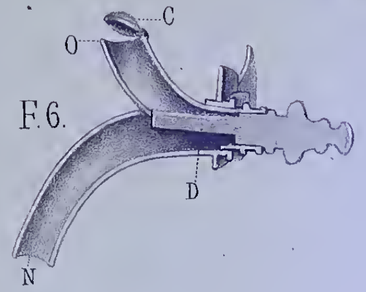

LARINGE CASELLI

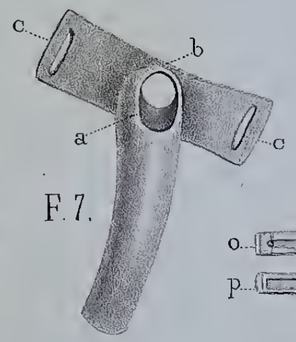

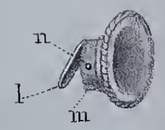

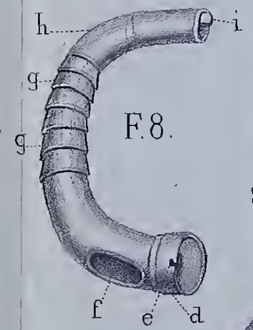

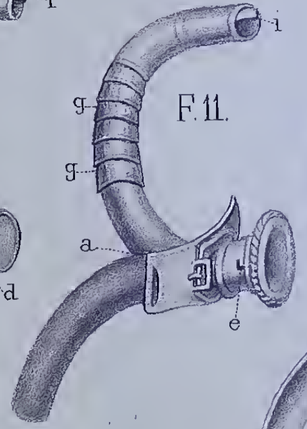

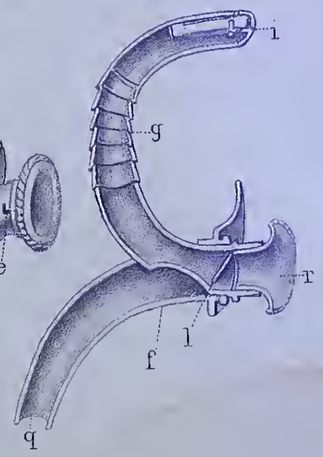

Lit. G. Wenk.